BILATERAL OPTIC NEUROPATHY RESPONSIVE TO STEROIDS IN A PATIENT WITH HYPER-IMMUNOGLOBULIN-D-SYNDROME (ORG. AMBAŬFLANKA NEŬROPATIO DE LA OPTAJ NERVOJ RESPONDANTA AL STEROIDOJ ĈE MALSANULINO KIU SUFERAS DE LA HIPER-IMUNGLOBULINO-D-SINDROMO)

Christoph Klawe, Jennifer George, Annika Broehl, Matthias Maschke

Departemento de Neŭrologio kaj Neŭrofiziologio, Malsanulejo de la Karitataj Fratoj, Trier, Germanio

Abstract

We present the case of a young woman with hyper-IgD syndrome (HIDS) due to heterozygous V377I and I268T mutations, who developped a bilateral optic neuritis. While the CSF was normal and no NMO-antibodies where detected, she showed signs of systemic inflammation with a raised CRP. The bilateral optic neuritis responded to 5 days of high-dosage corticosteroids in due course. To our knowledge this is until now the first case of such complaints described in a patient with HIDS.

Key words: Hyper-IgD-syndrome, hereditary periodic fever, bilateral optic neuritis, steroid-responsiveness, chronic inflammatory optic neuritis

Corresponding author: D-ro Christoph Klawe, c.klawe@bk-trier.de

Priskribo de la kazo

La hiper-imunglobulino-D-sindromo (HIDS) estas unu el la genetike kaŭzataj sindromoj kun perioda febro. La febra kurbo ofte montras tipan formon (bildo 1) [1].

En 80 procentoj de la kazoj troviĝas missenta mutacio sur la longa brako de la kromosomo 12. La geno en tiu regiono kodas la enzimon metilmevalonatkinazo kaj la mutacio kaŭzas ĝian malpliigitan stabilecon kaj katalizan aktivecon. La malsano HIDS havas karakteran sinsekvon de febro – eĉ tremfebroj - kaj artralgioj. Akutan epizodon oni kutime kuracas laŭ la simptomoj, ekz. per kortikosteroidoj, recidivoj estas preventataj per simvastatino aŭ anakinrao.

Ni raportas la kazon de 27-jaraĝa malsanulino kun konata HIDS kaŭze de la heterozigotaj mutacioj V377I kaj I268T. Ŝi prezentis sin en nia urĝakazejo, ĉar ŝi eksuferis de relative tuja malpliiĝo de la vidkapablo sur ambaŭ okuloj. Tiu ekestis sendolore, senfebre kaj sen aliaj ĝeneralaj simptomoj.

Dum la okulkuracista ekzameno la antaŭaj partoj de la okuloj aspektis normalaj, sed la vidkapablo sur la dekstra okulo komplete mankis dum sur la maldekstra troviĝis ne pli ol 10 procentoj.

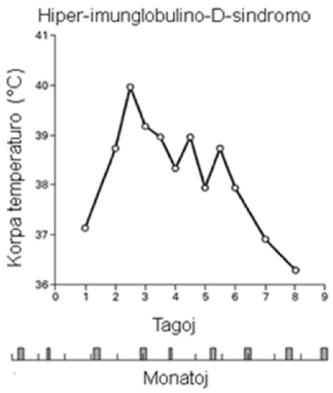

Bildo 1 Tipa febra kurbo de la hiper-imunglobulino-D-sindromo (modifigite el [1]).

La vizuale elvokitaj potencialoj (VEP) montris partan blokadon de la konduko en ambaŭ optaj nervoj konforme al senmjeliniĝo kvazaŭ en inflamo (bildo 2).

En la laboratoriaj ekzamenoj oni trovis normalajn valorojn escepte de la CRP, kiu estis altigita al 11,87 mg/dl sen malkovrebla kialo kiel ekzemple infektoj de la pulmo aŭ urina veziko.

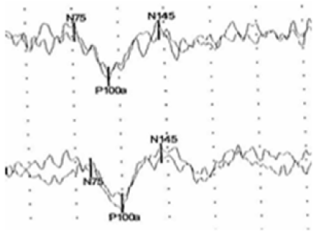

Dekstra okulo

Lat N75 ms	Lat P100a ms	Lat P100b ms	Lat N145 ms	PP Amp N-P100 uV
1.1N75 81,5	1.1P100a 111	1.1P100b	1.1N145 156	1.1N75P100a 6,60

Maldekstra okulo

Lat N75 ms	Lat P100a ms	Lat P100b ms	Lat N145 ms	PP Amp N-P100 uV
2.1N75 93,0	2.1P100a 119	2.1P100b	2.1N145 154	2.1N75P100a 5,17

Bildo 2 Vizuale elvokitaj potencialoj (VEP-oj) montrantaj partan blokadon de la konduko en ambaŭ optaj nervoj konforme al senmjeliniĝo kvazaŭ en inflamo.

En la cerebrospina likvaĵo troviĝis po 4 celuloj por 3 mikrolitroj (normala), neniaj oligoklonaj bandoj aŭ antikorpoj kontraŭ borelioj.

Krome la akvoporinaj antikorpoj kaj antikorpoj kontraŭ kardiolipino estis negativaj.

En la magneta resonanca tomografio ni vidis komplete normalan aspekton sen arealoj de senmjeliniĝo (bildo 3).

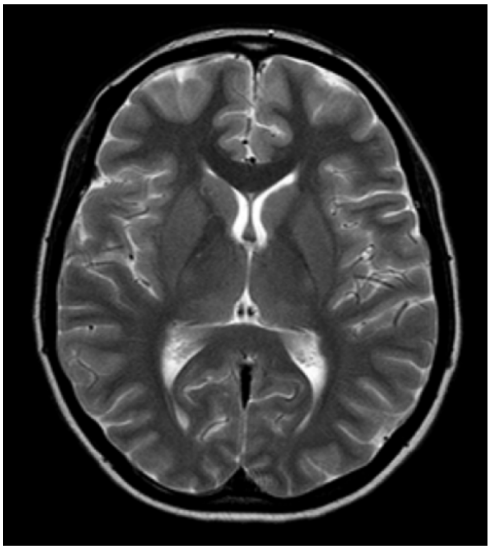

Bildo 3 Normala aspekto de la magneta resonanca tomografio.

Laŭ la klinika sinprezento kaj la rezulto de la VEP-oj ni decidis kuraci la junan virinon per kvin infuzoj de po 1g de prednisolono por tago. Per tiu maniero de kuracado la simptomoj rapide pliboniĝis kaj la vidkapablo reatingis 66 procentojn ambaŭflanke. Ankaŭ la VEP-oj renormaliĝis (bildo 4).



Dekstra okulo

Lat N75 ms	Lat P100a ms	Lat P100b ms	Lat N145 ms	PP Amp N-P100 uV
1.1N75 70,0	1.1P100a 105	1.1P100b	1.1N145 128	1.1N75P100a 8,82

Maldekstra okulo

Lat N75 ms	Lat P100a ms	Lat P100b ms	Lat N145 ms	PP Amp N-P100 uV
2.1N75 66,0	2.1P100a 106	2.1P100b	2.1N145 130	2.1N75P100a 10,1

Bildo 4 Renormaligitaj VEP-oj.

Resumite la simptomoj de la malsanulino kaj ilia sinsekvo similis tiujn de la malofte okaziĝanta kronike recidivanta inflama malsano de la optaj nervoj (KRION) [2] aŭ la granuloma inflama malsano de la optaj nervoj, sed tamen malsimilis ilin per detaloj kiel la indiko al sisteme inflama reago aŭ la sendoloreco de la plendoj. En la plej granda internacia HIDS-registro (http://hids.net), kiu ampleksas ĉirkaŭ 170 gemalsanulojn, neniu alia kazo de ambaŭflanka inflamo de la optaj nervoj estas registrita [3].

Je la alia fino de la spektro de la manko de mevalonatkinazo, la mevalonatacidurio, okulaj simptomoj estas konataj, sed ili ĉefe konsistas el difektoj de la sklerotoj, kataraktoj aŭ tapetoretina degenerado. Do tie ĉi ni raportas ŝajne maloftan simptomon de malofta malsano esperante, ke prispriboj de unuopaj kazoj kaj ties oficiala registrado laŭeble helpas la komprenon de aliaj inflamaj malsanoj de la optaj nervoj, kiuj respondas al steroidoj.

Resumo

Ni prezentas la kazon de juna virino, kiu suferas de la hiper-IgD-sindrome (HIDS) kaŭze de heterozigotaj mutacioj V377I kaj I268T kaj montris ambaŭflankan inflamon de la optaj nervoj. La cerebrospina likvaĵo estis normala kaj NMO-antikorpoj ne troviĝis, sed signoj de ĝenerala inflamo kun altigita CRP. La ambaŭflanka inflamo de la optaj nervoj respondis al kvintaga kuracado per alte dozitaj kortikosteroidoj. Laŭ nia scio temas pri la unua kazo de tielaj simptomoj en rilato kun HIDS.

References:

1 Drenth, J.P.H.; van der Meer, J.W.M.; N Engl J Med, 2001, 24, 1748-1757.

2 Kidd, B.; Burton, B.; Plant, G.T.;Graham, E.M.; Brain, 2003, 126, 276-284.

3 van der Hilst, J.C.H.; Bodar, E.J.; Barron, K.S.;Frenkel, J.; Drenth, J.P.H., van der Meer, J.W.M.; Simon, A. and the International HIDS Study Group; Medicine, 2008, 6, 301-310.